

NICHT ZU LANGE WARTEN

Die Schultergelenkarthrose nicht auf die "leichte Schulter" nehmen

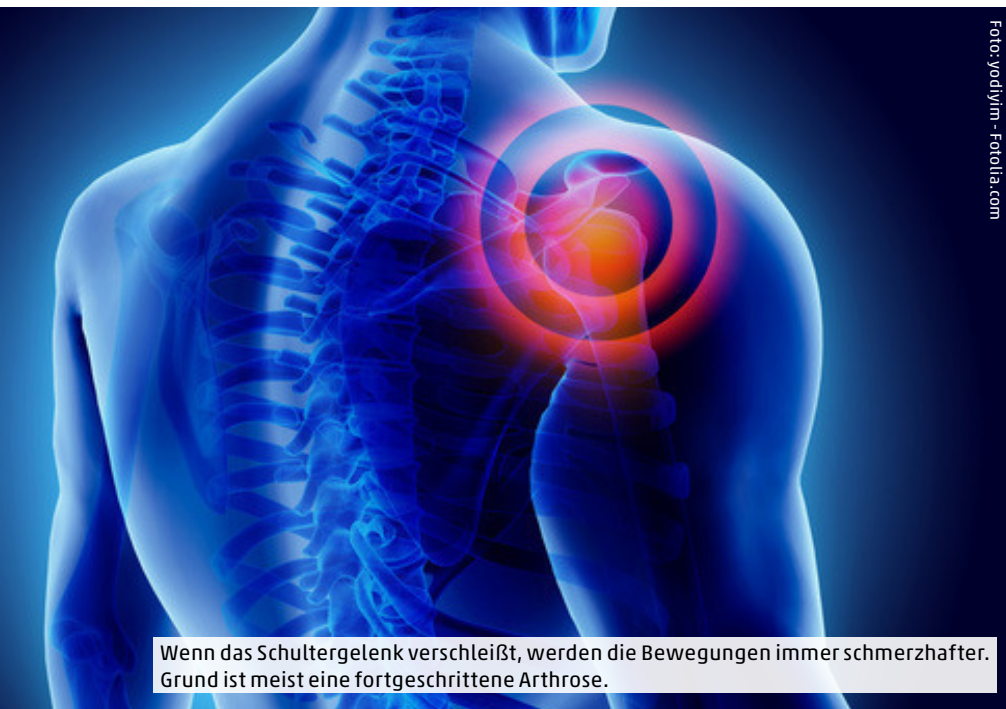

Foto: yodiyim - Fotolia.com

Wenn das Schultergelenk verschleißt, werden die Bewegungen immer schmerzhafter. Grund ist meist eine fortgeschrittene Arthrose.

Die Schulter ist eines der komplexesten Gelenke beim Menschen. Sie gibt von allen Gelenken die größte Bewegungsfreiheit – und sie schränkt das Wohlbefinden massiv ein, wenn etwas nicht in Ordnung ist.

Damit die Schulter richtig funktioniert, müssen Knochen, Muskeln, Sehnen und Bänder perfekt ineinandergreifen. Dieses Zusammenspiel ist jedoch anfällig, und bei Überlastung kann es zu Entzündungen oder zu vorzeitigem Verschleiß kommen. Bei anhaltenden Schmerzen im Schulterbereich und auch bei merklichen Funktionseinschränkungen – beispielsweise wenn ein deutlicher Kraftverlust zu verzeichnen ist – sollte eine ausführliche Diagnostik erfolgen. Vielfach liegen die Ursachen in Schädigungen oder Abnutzungen der Muskeln oder Sehnen, aber auch Arthrose oder Stürze können zu behandlungsbedürftigen Krankheitsbildern führen.

In vielen Fällen kann eine konservative Therapie ausreichend sein, um eine dauerhafte Besserung für den Patienten zu erreichen. Liegt die Ursache allerdings in einer Beschädigung der Sehnen, dann ist die rein konservative Behandlung mit Medikamenten und Krankengymnastik für die Mehrzahl der Patienten nicht ausreichend. Grund hierfür ist, dass im Bereich der Sehnen keine Spontanheilung stattfindet, der Körper also ohne einen operativen Eingriff nicht in der Lage ist, diese Schäden zu beheben.

Ist eine konservative Behandlung nicht erfolgreich oder aufgrund der Diagnose nicht ausreichend, werden operative Eingriffe in vielen Fällen auch arthroskopisch durchgeführt. Diese schonende Operationstechnik wird angewendet, um beispielsweise Schäden an den Sehnen zu beheben oder den Raum unter dem Schulterdach zu erweitern.

Konservativ reicht oft nicht

Auch an der Schulter gibt es bei fortgeschrittenem Verschleiß des Gelenks oder durch Unfälle äußerst schmerzhaft funktionseinschränkungen für den Patienten, die mit diesen konservativen oder arthroskopischen Therapieverfahren nicht erfolgreich behandelt werden können. In diesen Fällen kann ein künstliches Schultergelenk medizinisch angeraten sein.

Vielfach liegt eine schwere Arthrose im Schultergelenk vor. Durch Überbelastung oder Stürze auf das Schultergelenk können die Knorpelüberzüge des Oberarmkopfes und der Gelenkpfanne Schäden erleiden. Kleine Knorpelaufbrüche können instabi-

le Ränder haben, die nach und nach einbrechen und im weiteren Verlauf zu großflächigen Knorpelablösungen führen. An einigen Stellen im Gelenk reiben dann frei liegende Knochenanteile aneinander, was zu starken Schmerzen führen kann. Der Gelenkspalt verkleinert sich und zusätzlicher Knochen wird angebaut (sog. Osteophyten), der die darüberliegende Gelenkkapsel spannt und dadurch zu einer zunehmenden Bewegungseinschränkung führt. Anfänglich kann diese Bewegungseinschränkung des Schultergelenks durch das Schulterblatt kompensiert werden, später ist insbesondere der zunehmende Verlust der Außenrotation eine starke Behinderung.

Beim Hüftgelenk oder beim Knie gehört die Endoprothetik, also das Einsetzen eines künstlichen Gelenks, mittlerweile zu den Routineeingriffen. Schätzungen zufolge werden in Deutschland jedes Jahr etwa 230.000 Hüftgelenks-Prothesen und 170.000 künstliche Kniegelenke eingesetzt. Dem gegenüber ist die Zahl der künstlichen Schultergelenke mit jährlich etwa 25.000 recht klein, aber die Tendenz ist deutlich steigend.

Bei vielen Patienten und Therapeuten ist die Skepsis gegenüber einem künstlichen Gelenkersatz am Schultergelenk bislang recht groß. Die Skepsis resultiert vermutlich aus den Ergebnissen der anfänglichen Operationstechniken, die für die Patienten nicht immer ideal waren. Das lag beispielsweise daran, dass bei Knochenbrüchen am Oberarmkopf nach einem Sturz

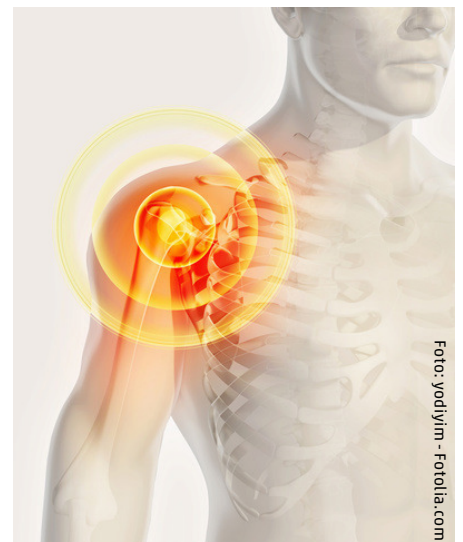

Foto: yodiyim - Fotolia.com

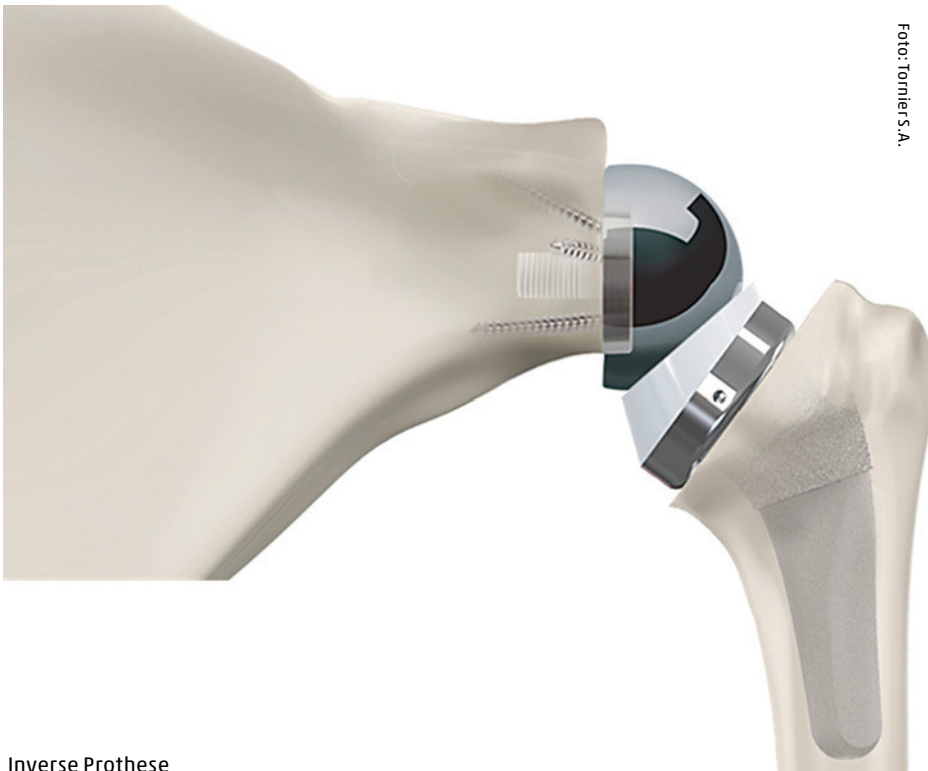


Foto: Tomlier S.A.

Inverse Prothese

bei älteren Menschen häufig eine Oberarmkopfprothese ohne künstlichen Ersatz der Gelenkpfanne eingesetzt wurde. Heute weiß man, dass für eine gute und schmerzfreie Gelenkfunktion nicht nur der Oberarmkopf, sondern in den meisten Fällen auch die Gelenkpfanne künstlich ersetzt werden muss. Dadurch ist die Operation technisch schwieriger geworden. Die Entwicklung verbesserter Instrumente und die Spezialisierung von Operateuren auf diese anspruchsvolle Operation haben es aber ermöglicht, dass die Ergebnisse der Schulterprothese um ein Vielfaches besser geworden sind als in den Anfängen.

Auch die Anzahl der zur Verfügung stehenden Schulterprothesen hat sich innerhalb der vergangenen 40 Jahre ganz entscheidend verändert. Wir sprechen heute bei den modernen Implantaten von den „5.-Generation-Schulterprothesen“. Im Gegensatz zu den ersten Schulterprothesen können heute die modernen Implantate die individuelle Anatomie der Schulter nachbilden, was Voraussetzung für eine gute Gelenkfunktion nach dem operativen Eingriff ist. Heute werden für die unterschiedlichen Ausprägungen der Schultergelenksarthrose verschiedenartige Implantate angeboten. Die Palette der Implantatmodelle reicht vom Teilgelenkersatz des Oberarmkopfes über den kompletten Gelenkersatz (Oberarmkopf und Pfannenersatz) bis hin zu Spezialprothesen bei zusätzlicher Massenruptur der Rotatorenmanschette. Im letzteren Fall spricht man von einer „inversen Schulterprothese“.

Jeder Patient ist anders

In jedem Fall muss eine sorgfältige Untersuchung bei einem auf Schultererkrankungen spezialisierten Arzt erfolgen. Zunächst muss geklärt werden, wie ausgeprägt der Gelenkverschleiß (Arthrose) ist. Sind noch gesunde Knorpelflächen vorhanden, können diese erhalten bleiben, und nur der geschädigte Bereich wird durch einen „Teiloberflächenersatz“ ersetzt. Ist jedoch das ganze Gelenk betroffen, muss die gesamte Knorpeloberfläche am Oberarmkopf und auch an der Gelenkpfanne ersetzt werden. Dabei wird heute nicht das „erkrankte Gelenk“ entfernt und ein „Kunstgelenk“ eingebaut, sondern die Flächen werden heute u. a. mit schafffreien Implantaten „überkront“. Das sind sehr knochensparende Verfahren, die wenig an der individuellen Anatomie des Schultergelenks verändern. Zunächst gilt es, bei jedem Patienten das für ihn im Einzelfall geeignete Operationsverfahren auszuwählen. Weiterhin muss aus einer Fülle an Modellen die geeignete Prothese ausgewählt werden, die am besten die individuelle Anatomie des Patienten widerspiegelt. Ein Sonderfall ist dann gegeben, wenn neben der Arthrose zusätzlich die umliegende Muskelsehnenplatte (sog. Rotatorenmanschette) erheblich geschädigt ist. Dann ist der betroffene Arm für den Patienten wie bei einer Lähmung (Pseudoparalyse) nahezu funktionslos. Falls das der Fall ist, muss zur erfolgrei-

chen Behandlung eine Spezialprothese (sogenannte Inverse Prothese, s. Abbildung) eingesetzt werden. Durch die „umgekehrte“ Anordnung der Komponenten kann eine stabile Zentrierung des Gelenkes erreicht werden, wodurch der Schulterhaubenmuskel den Oberarm wieder heben kann und die Patienten unmittelbar nach der Operation in der Regel eine erstaunliche Funktionsverbesserung haben.

Nicht warten


Auch der Zeitpunkt der Operation hat maßgeblichen Einfluss auf das Ergebnis, das erreicht werden kann. Entscheidend bei der Frage nach dem Wann einer solchen Operation ist und bleibt der Leidensdruck der Patienten. Das Hauptziel sind die Schmerzlinderung und das Erhalten oder Wiedererlangen der Beweglichkeit. Während früher immer erst dann eine Operation empfohlen wurde, wenn durch die zunehmende Deformierung des Gelenkes die umliegenden Muskeln und Sehnen sehr stark verkürzt und rückgebildet waren, ist mittlerweile anerkannt, dass sich langes Warten ungünstig auswirken kann. Der Grund ist einfach benannt: Die Muskeln und Sehnen führen und bewegen nicht nur die natürliche Schulter, sondern auch die Schulterprothese. Und wenn der Muskelapparat und die Sehnen in der Schulter bereits versteift und zurückgebildet sind, können sie diese Aufgabe nur noch eingeschränkt ausführen. Ein sehr gutes Ergebnis mit guter Bewegungskoordination zu erlangen, wird unter ungünstigen Rahmenbedingungen deutlich schwieriger. Die beste Voraussetzung für ein gutes Ergebnis ist die gut erhaltene Schulterfunktion. 



Foto: Klinik LINKS VOM RHEIN

Gastautor: Dr. med. Oliver Greshake,
Facharzt für Orthopädie & Unfallchirurgie,
Sportmedizin und Chirotherapie,
Klinik LINKS VOM RHEIN